昭和57年2月27日第三種郵便物認可　ISSN 0286-407X　2017年11月10日発行　毎月1回10日発行　通巻第431号

the Quintessence ザ・クインテッセンス

http://www.quint-j.co.jp/

NOVEMBER 2017 vol.36 11

欠損主体の時代から
"口腔を生涯守る時代"の
歯科臨床総合誌

特集1
セメント質剥離の基礎と臨床

スマホ動画
外科的歯内療法
矯正歯科治療
摂食嚥下機能の改善など

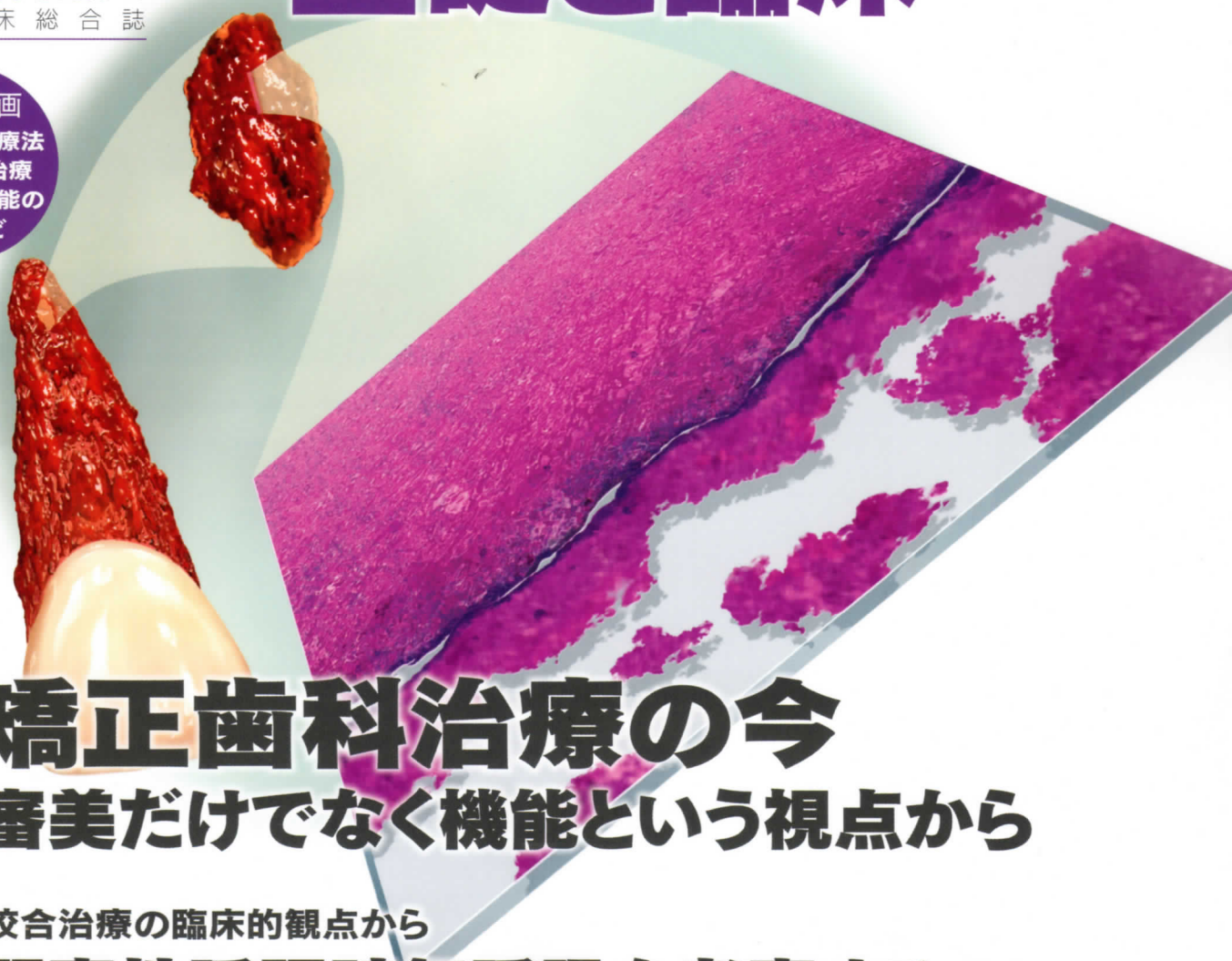

特集2
矯正歯科治療の今
審美だけでなく機能という視点から

咬合治療の臨床的観点から
特集3
閉塞性睡眠時無呼吸を考察する
後編：症例からみる，OSASと咬合のかかわり

FOCUS 口蓋側のエマージェンスプロファイルを考察する

QUINTESSENCE PUBLISHING

Focus

複合高周波NMESの介入による呼吸および摂食嚥下機能，意識障害の改善

横山幸三[*1,2]／有村真一郎[*1,3,4]／久保賢太郎[*3]／田畑雅士[*1,4]

[*1]独立行政法人国立病院機構都城医療センター歯科口腔外科／[*2]横山全身管理センター
[*3]国立療養所星塚敬愛園歯科口腔外科／[*4]鹿児島大学大学院医歯学総合研究科顎顔面機能再建学講座顎顔面疾患制御学分野
[*1]代表連絡先：〒885-0014 宮崎県都城市祝吉町5033-1

A Case of Effective Combined NMES with Low and High Frequency on Respiratory and Swallowing Functions in an Elderly Person with Dementia

Kouzou Yokoyama, Shinichirou Arimura, Kentarou Kubo, Masashi Tabata

キーワード：嚥下障害，誤嚥性肺炎，認知症，意識障害，神経筋電気刺激

Movie
スマホで動画が見られる！
➡ P141
（使い方：P3参照）

はじめに

これまでは高齢者における脳血管障害や神経・筋疾患による嚥下障害患者の増加が問題視されてきたが，今後は単なる老化，つまり「加齢性サルコペニア」による摂食嚥下障害を誰もがたどることになり，超高齢化の日本では早期の対策が必要である．摂食嚥下障害の問題点は，栄養的摂取障害だけでなく，誤嚥による嚥下性肺炎にて生命の危機に直面することであり，2014年以降，死因の第3位に，90歳以上では第2位となっている[1]．

今回，まさに誤嚥性肺炎が疑われ，従来の医療的嚥下リハビリテーションが困難な高齢認知症患者に対し，新しい積極的かつ他動的嚥下治療を介入し，数日後より発熱，摂食嚥下障害および意識障害が劇的に改善した症例を経験したので，その治療経過を報告する．

なお，ヘルシンキ宣言に基づき，患者は認知症かつせん妄状態であったため，患者の家族に対して治療に対するインフォームドコンセントを得て本治療を施行した．また，今回の治療により呼吸や嚥下機能だけでなく，意識障害も顕著に改善されたため，嚥下治療中の脳への酸素供給動態を追加測定し，本治療が大脳皮質に与える影響についても検証した．

症例

1）既往歴と現病歴

患者はアルツハイマー型認知症既往の88歳，女性で，左舟状骨骨折と脱水の診断で入院となった．

開口量は減少して経口摂取はほとんどできない状態であり，入院後寝たきりの状態が約50日間続き，高カロリー輸液が施行されていた．発熱が断続的に継続し，重篤な低栄養状態が徐々に進行していた．さらにせん妄状態が継続しており，従来行われているシャキア訓練(頭部挙上訓練の1つで，喉頭挙上にかかわる筋力の強化を行うことで，喉頭の前上方運動を改善する)や咽頭のアイスマッサージなどの自主的な嚥下訓練を実施することは困難であったため，

NMES によって改善された発熱

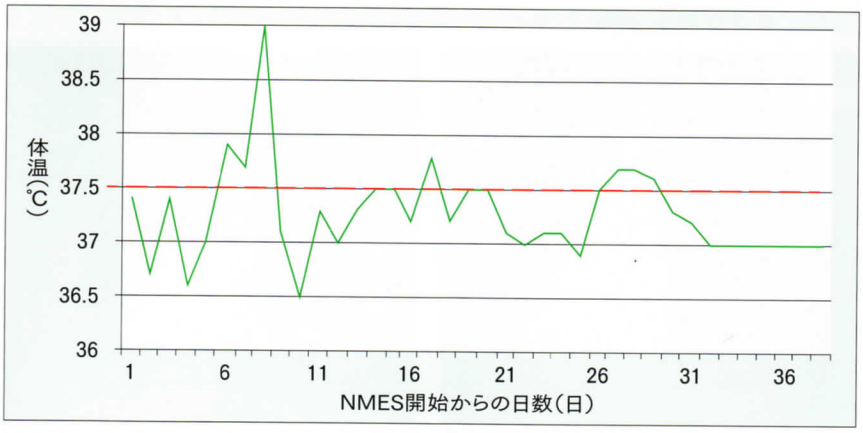

図1　複合高周波 NMES 介入後の体温の推移．発熱(39℃)は，複合高周波刺激により徐々に改善した．食事を代替栄養，嚥下食へとグレードアップした初期に起こしたが，NMES 治療の継続により発熱は認めなくなった．

劇的な摂食機能の向上

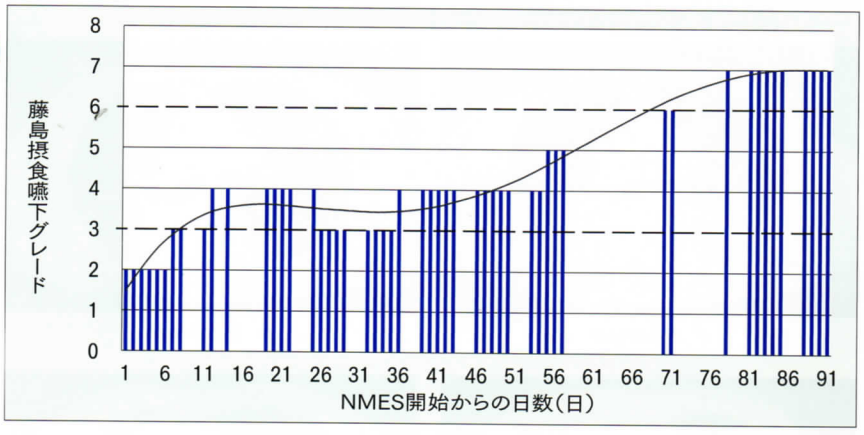

図2　藤島摂食嚥下グレードの推移．グレード3以下は経口不可，4～6は経口と代替栄養，7以上は経口のみでの栄養摂取である．介入後約1週間で経口摂取が可能となり，3か月後には経口摂取のみとなった(---はその推移の近似曲線である)．

摂食嚥下治療法を再検討した．

表面電極を用いた電気刺激療法(neuromuscular electrical stimulation：以下，NMES)は，操作が簡便で安全性も高い[2,3]ことから，近年，標準的な摂食嚥下訓練に電気刺激療法を併用する試みが増えており，本症例では意識障害があり自主的嚥下訓練が望めないため，他動的治療として NMES を選択した．

2）複合高周波 NMES 介入の方法

(1)電気刺激装置の種類と刺激部位

これまで報告された NMES の電気刺激モードは低周波や高電圧のものが多く，

①電気刺激時の疼痛，

②表在筋のみの筋収縮で深部筋の筋収縮が少ない，

③逆に喉頭下降を起こすことがある，

などの欠点が知られている[4,5]．本症例のような，せん妄状態の高齢認知症患者には，①や②の欠点がなく，深部に作用しやすい新しい複合高周波(エクスケア Di，エクスケアジャパン)[6]による NMES を選択した．

刺激部位は下顎下縁部と甲状軟骨側縁部とし，喉頭挙上を認めるように4か所に貼付し，25～30分間，週5回のペースで行った．

3）治療経過

(1)腋窩温(図1)と藤島摂食嚥下グレード(図2)の推移

舌骨上筋群への NMES による筋収縮は最初，外見では認められなかったが，治療開始後3回目にはこれらの筋群の収縮がはっきりと観察できるように

胸部に見えた影も消失

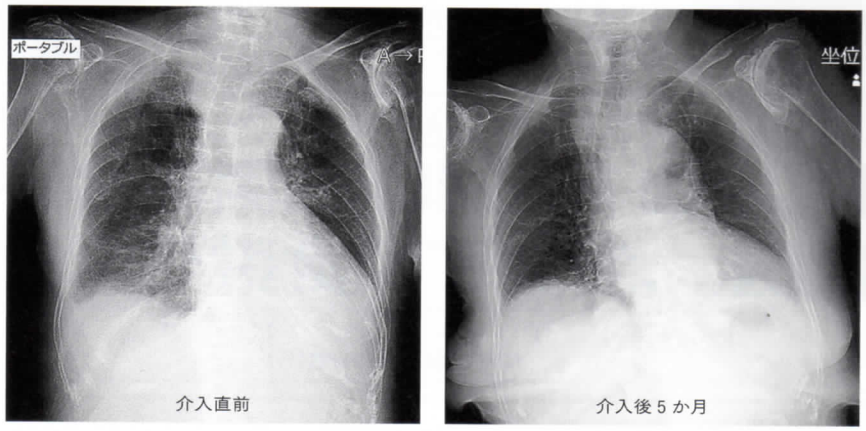

図 3　単純胸部エックス線写真像の推移．介入前は右下肺野の陰影の増強を認め，肺紋理も増強していたが，介入後 5 か月では右下肺野の異常陰影は消失した．

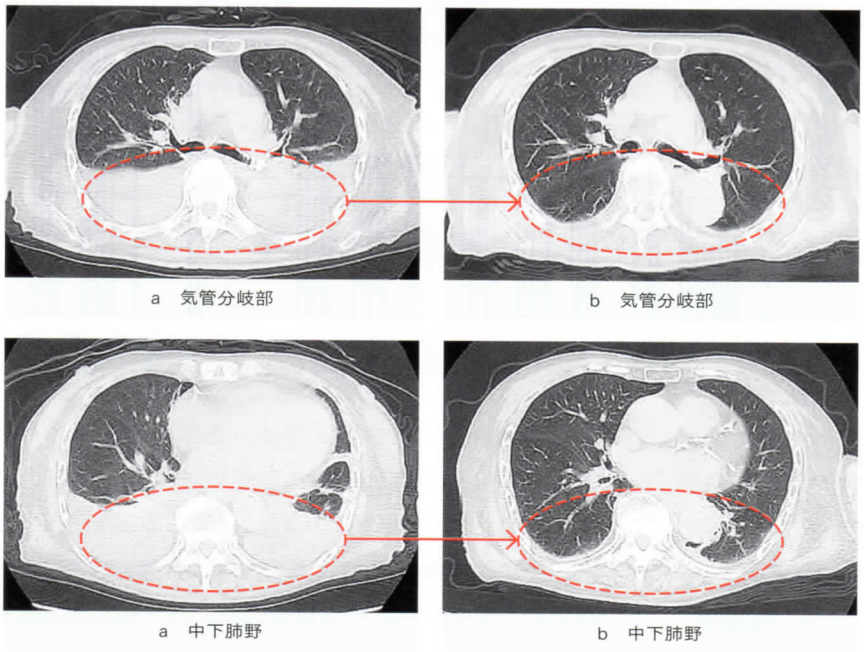

図 4　介入前(a)と 5 か月後(b)の気管分岐部(上)，中下肺野(下)単純 CT 画像(水平断)．介入前は背側に浸潤陰影(◌)があったが，5 か月後，通常の経口摂取にもかかわらず，その陰影は消失した．

なった．図 1 にみるように体温はすぐに下降したが，7 日目に再び39℃の発熱を起こした．この時の栄養状態は，図 2 にみるように代替栄養と経口摂取へとグレードアップした時であった．徐々に発熱はなくなり，藤島摂食嚥下グレードは図 2 にみるように約 2 週間後にレベル 4 へ改善し，約75日後にはレベル 7 の経口のみにまで回復した．退院後も外来にて週に 3 回の NMES を継続しており，通常の食生活レベルの摂食にて良好な経過を保っている．

(2)単純胸部エックス線(図 3)，胸部単純 CT(図 4)における推移

図 3 にみるように単純胸部エックス線写真では，介入後 5 か月で介入前の右下肺野の異常陰影は消失した．意識レベルの改善により離床できるようになり，図 4 にみるように介入 5 か月後の単純 CT 画像では誤嚥性肺炎に特徴的な気管分岐部や中下肺野の背側浸潤陰影が消失した．

脳への酸素供給量へも変化

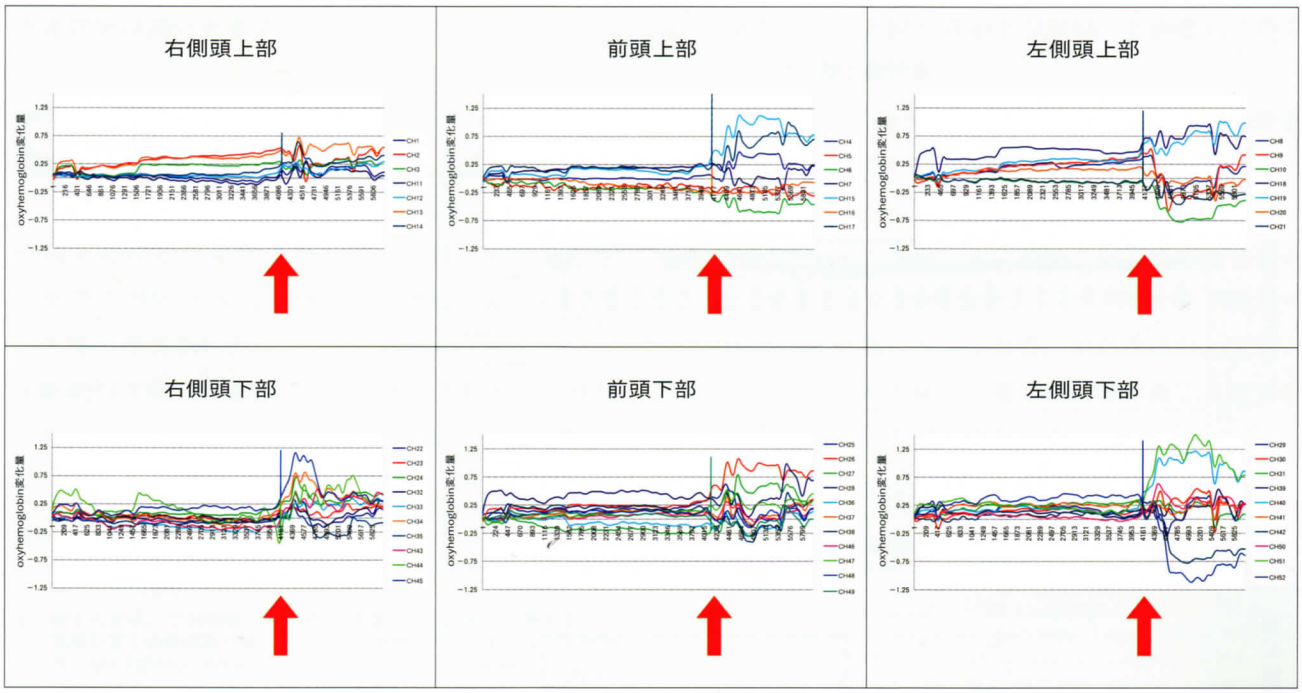

図5　舌骨上筋群への10分間複合高周波 NMES が脳酸素供給量(oxyhemoglobin)に及ぼす影響．7分(↑)以降，多くの部位で顕著な脳酸素供給の増加を認めた．

(3)光トポグラフィによる NMES 時の大脳皮質酸素供給量の動態

介入後に患者の意識レベルが改善し，会話も行えるようになり，日常生活動作が劇的に改善したことから，複合高周波 NMES が脳血流を促進したのではないかと推測し，非侵襲的光トポグラフィ装置(ETG-4000，日立メディコ)を使用して，本患者への介入後8か月の時点で，複合高周波 NMES 時の大脳皮質52部位の酸素供給動態をリアルタイムで測定した．図5に示すように酸素化ヘモグロビンは約7分後以降顕著に上昇し，とくに前頭部では約2倍に増加した．参考までに下肢筋への低周波 NMES の影響を同様に測定したが，図6にみるように複合高周波に比べてその上昇の度合いは低く，刺激強度を増加させた10分以降では減少傾向がみられた．

考察

摂食嚥下リハビリテーション中の治療的電気刺激として，表面電極を用いて経皮的に舌骨周囲筋群などを刺激し，筋収縮を得ながら一定の嚥下訓練を行う方法が近年報告されている[7,8]．低周波による経皮的電気刺激では，表在筋が刺激されやすく，深部筋は刺激されにくい．喉頭の下制筋群は喉頭挙上筋群より表在性なので，刺激により喉頭下制に働きやすい．そこで，今回深部到達性がきわめて高く，皮膚表面の筋収縮を抑制して深部筋を収縮させる複合高周波[6]を選択した．また，高周波成分が多いために刺激による皮膚表面の疼痛も少ないため，今回のような認知症を合併している患者において複合高周波による NMES 介入は拒否反応が少なく，介入しやすいと考えられた．

誤嚥による発熱は一般的に難治性で再発を繰り返

低周波では異なる結果に

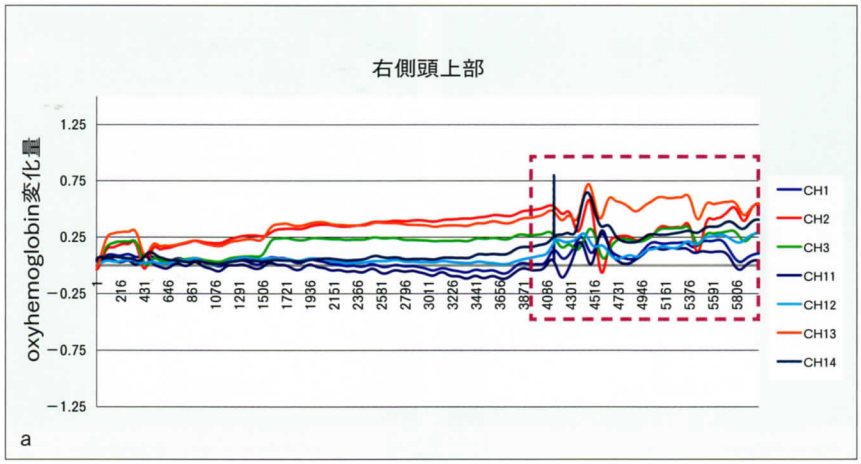

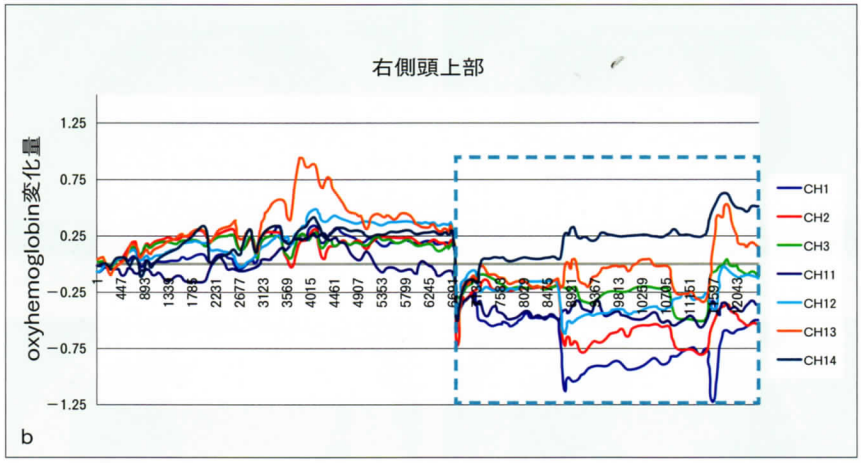

図 6　舌骨上筋群への10分間の複合高周波 NMES(a) と下肢筋への20分間の低周波 NMES(b) の脳酸素供給量の動態の比較．複合高周波は 7 分経過以降で顕著な増加を見た(⁞⁞)が，低周波は刺激強度を増加させた10分以降で脳酸素供給が減ったり，複合高周波に比べてその増加量は約半分にとどまっていた(⁞⁞)．

すことが多い．メンデルソン手技(喉頭がもっとも挙上した位置で保たせることで，舌骨と喉頭の挙上量の拡大や，咽頭収縮力の向上をはかる手技)は喉頭挙上させて誤嚥に有効な訓練であるが，患者に手法を指導するのが難しいことと，嚥下性無呼吸時間が延長し，呼吸器疾患には禁忌であるという難点がある．複合高周波の舌骨上筋群への NMES による他動的喉頭挙上運動は，誤嚥による肺炎の急性期にも安全で有効な治療法であることが初めて明らかにされた．

さらに，今回の NMES にて顕著に変化したのが，意識レベルである．せん妄状態であった意識レベルがみるみる改善し，対話も可能になり，食べた食器の後片付けもできるようになった．脳に対して NMES がどのような効果があったのかを検証するために，同患者にて光トポグラフィ装置による大脳皮質52部位のヘモグロビン量の動態を測定したが，図 5 のように大部分の大脳皮質で複合高周波 NMES による酸素化ヘモグロビン濃度の顕著な上昇が明らかになった．舌骨上筋群への複合高周波 NMES は単に喉頭挙上させるメンデルソン手技の代替的電気治療ではなく，大脳皮質の刺激による意識レベルの改善に有効な介入方法であることが示唆された．また，下肢への低周波刺激による脳酸素供給の増加は約50〜75％くらいにとどまり，刺激強度を高めるとむしろ左右の側頭部で減少をみたことから，NMES は下肢よりも舌骨筋付近に，低周波

よりも複合高周波にて行ったほうが脳への酸素供給促進効果は高いと考えられた.

おわりに

今回，摂食嚥下障害による誤嚥性肺炎を発症した88歳高齢認知症女性に対して，舌骨上筋群への複合高周波NMESを行う機会を経験し，以下のことが示唆，推測された.

①断続的な発熱の原因の1つであった肺炎は，継続的な複合高周波の舌骨上筋群へのNMESにより咽頭期嚥下運動の改善により正常化することが，胸部エックス線写真および単純CT画像にて明らかになった.

②今後訪れる加齢性サルコペニアによる誤嚥性肺炎発症予防に対して，本法は安全で有用な治療法であると考えられる.

③今後ますます増加する認知症に対して，複合高周波NMESよる積極的介入による摂食嚥下機能の改善は，意識レベルの改善，対話などのコミュニケーションの復権，日常生活動作の自立に重要な役割をもつことが示唆された.

参考文献

1. 久保裕司．高齢者誤嚥性肺炎の現状と病態．化学療法の領域 2009；25：1853-1858.
2. 清水五弥子，目谷浩通，平岡崇，関聰介，花山耕三，椿原彰夫．電極位置と舌骨運動に着目した舌骨上筋群に対する表面電気刺激療法．Jpn J Compr Rehabil Sci 2014；5：97-101.
3. 外山慶一，松元秀次，倉澤美穂，野間知一，下堂薗恵，川平和美．神経筋電気刺激療法(neuromuscular electrical stimulation；NMES)による嚥下機能改善へ向けた舌骨と喉頭運動の検討．総合リハビリテーション 2011；39(10)：977-985.
4. Ludlow CL, Humbert I, Saxon K, Poletto C, Sonies B, Crujido L. Effects of surface electrical stimulation both at rest and during swallowing in chronic pharyngeal Dysphagia. Dysphagia 2007；22(1)：1-10.
5. Humbert IA, Poletto CJ, Saxon KG, Kearney PR, Crujido L, Wright-Harp W, Payne J, Jeffries N, Sonies BC, Ludlow CL. The effect of surface electrical stimulation on hyolaryngeal movement in normal individuals at rest and during swallowing. J Appl Physiol 2006；101(6)：1657-1663.
6. 森下竜一，橋弥尚孝，横山幸三，桑畑亮嗣，細山浩．臨床報告 複合高周波によるEMSが腹部内臓脂肪面積，血漿アディポネクチンに及ぼす改善効果について．Anti-aging science 2016；8(1)：89-94.
7. Carnaby-Mann GD, Crary MA. Examining the evidence on neuromuscular electrical stimulation for swallowing：a meta-analysis. Arch Otolaryngol Head Neck Surg 2007；133(6)：564-571.
8. Freed ML, Freed L, Chatburn RL, Christian M. Electrical stimulation for swallowing disorders caused by stroke. Respir Care 2001；46(5)：466-474.